



Universitas Médica

ISSN: 0041-9095

revistascientificasjaveriana@gmail.com

Pontificia Universidad Javeriana

Colombia

Tawil Moreno, Mauricio; Torregrosa Almonacid, Lilian; Bermúdez Patiño, Charles
Implantes en carcinoma canicular infiltrante en trayecto de biopsia estereotáctica con mamótomo
Universitas Médica, vol. 48, núm. 2, 2007, pp. 152-156
Pontificia Universidad Javeriana
Bogotá, Colombia

Disponible en: <http://www.redalyc.org/articulo.oa?id=231018666008>

- Cómo citar el artículo
- Número completo
- Más información del artículo
- Página de la revista en redalyc.org

redalyc.org

Sistema de Información Científica

Red de Revistas Científicas de América Latina, el Caribe, España y Portugal

Proyecto académico sin fines de lucro, desarrollado bajo la iniciativa de acceso abierto

PRESENTACIÓN DE CASOS

Implantes de carcinoma canalicular infiltrante en trayecto de biopsia estereotáctica con mamótomo

*Mauricio Tawil Moreno**
*Lilian Torregrosa Almonacid***
*Charles Bermúdez Patiño****

Resumen

La biopsia estereotáctica con mamótomo constituye una de las herramientas diagnósticas empleadas en la evaluación de las lesiones no palpables de la glándula mamaria. Se ha reportado como problema potencial el implante de células tumorales en el trayecto de la aguja, complicación descrita para otros tumores, pero con incidencia desconocida en el caso del cáncer de seno.

A continuación se presenta un reporte de caso de implantes tumorales documentados en el trayecto de la aguja de biopsia y una revisión de la literatura.

Palabras clave: cáncer de seno, biopsia, estereotaxia, carcinoma de seno.

Abstract

Stereotactic breast biopsy with the mammotome device has become one of the

available strategies for the evaluation of non-palpable breast lesions.

There are some reports of tumoral cells seeding along the biopsy tract.

In this report, we present a case with pathologically documented tumoral seeding through the needle tract.

Key words: stereotactic core needle biopsy, breast cancer.

* Profesor titular de Cirugía General, Hospital Universitario San Ignacio, Pontificia Universidad Javeriana, Bogotá, D. C., Colombia.

** Profesor asistente de Cirugía General, Hospital Universitario San Ignacio, Pontificia Universidad Javeriana, Bogotá, D.C., Colombia.

***Cirujano general, Hospital Universitario San Ignacio, Pontificia Universidad Javeriana, Bogotá, D.C., Colombia.

Introducción

El cáncer de seno es una de las entidades malignas más frecuentes de la mujer en edad adulta y en nuestro país ocupa el segundo lugar en incidencia después del cáncer de cuello uterino, con un aumento progresivo estimado del 2% por año[1-3].

A diferencia de los países industrializados, el diagnóstico en Colombia se hace usualmente en estadios avanzados de la enfermedad (III y IV) cuando existe una gran masa palpable y es más costo-efectiva la realización de biopsia por el médico.

Sin embargo, la implementación del uso de mamografías en las pacientes mayores de 40 años ha resultado en la mayor detección incidental de anomalías imaginológicas que requieren biopsia. En estos casos, las opciones disponibles incluyen la biopsia estereotáctica y la biopsia quirúrgica con la utilización de arpón[3-5].

La biopsia percutánea guiada por el mamótomo se ha indicado como una alternativa diagnóstica para las pacientes con alteraciones mamográficas indeterminadas, sin evidencia de masa palpable en el seno[2-4], con una sensibilidad reportada que alcanza el 88%[5, 9].

Con respecto a este procedimiento, se ha reportado como principal complicación el sangrado a través del trayecto de punción[6] y existen, además, reportes de casos sobre siembras en el sitio de introducción y trayecto de la aguja, riesgo que parece estar correlacionado con el tamaño de la aguja utilizada para la biopsia[7, 8], pero cuya incidencia no se ha estimado. Este potencial problema debe tenerse en cuenta al planear el seguimiento de las pacientes con este tipo de biopsia mamaria.

Presentación del caso clínico

Se trata de una paciente de 76 años remitida a la consulta de seno por el hallazgo patológico en la mamografía diagnóstica reportado como Bi-rads IV. La paciente refería mastalgia izquierda de 3 años de evolución sin secreción ni sensación de masa.

La biopsia estereotáctica del seno izquierdo, extrainstitucional, llevada a cabo 2 años antes de la consulta actual, fue un antecedente relevante. La indicación de la biopsia fue el hallazgo de microcalcificaciones reportadas como Bi-rads 4.

La patología de esta muestra informó fibrosis mamaria en el material enviado, sin calcificaciones presentes.

Examen físico. En el cuadrante infero-interno del seno izquierdo se encontró una masa dolorosa, irregular, de 3 x 2 cm; también, se hizo evidente la presencia de una pequeña lesión ulcerada de 4 mm de diámetro mayor en el sitio de la biopsia previa. La exploración axilar fue negativa.

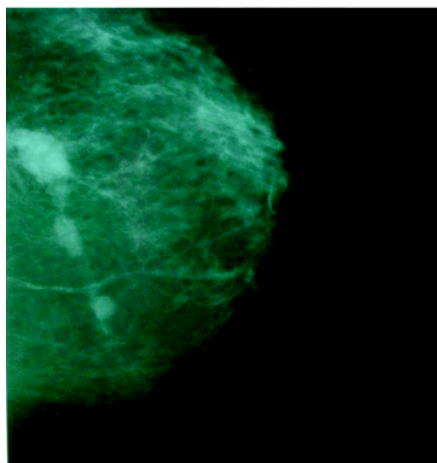
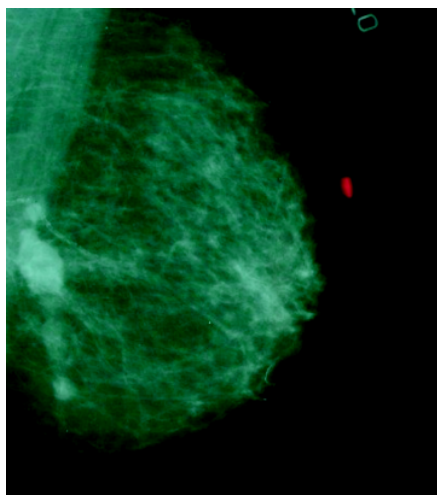
En la mamografía de ingreso se observaron masas con predominio en el cuadrante infero-interno del seno izquierdo, de alta densidad, mal definidas, calificadas como Bi-rads 5 y sugestivas de un carcinoma multicéntrico izquierdo (figuras 1 y 2).

Ante la impresión diagnóstica de carcinoma multicéntrico e implante cutáneo tumoral, se practicó biopsia con sacabocados de la lesión en piel y biopsia percutánea con aguja *trucut* de la lesión dominante en el seno izquierdo.

El reporte de patología en las dos muestras enviadas fue de un carcinoma canalicular infiltrante moderadamente diferenciado, Bloom Richardson 2-3 con presencia de invasión linfovascular.

La paciente fue intervenida con mastectomía radical modificada del seno izquierdo (figura 3) y la patología definitiva demostró un carcinoma canalicular infiltrante pobremente diferenciado, multicéntrico, con 4/18 ganglios comprometidos por el tumor.

Después de la cirugía, la paciente fue sometida a quimioterapia, radioterapia y hormonoterapia, con controles clínicos que muestran la remisión completa de la enfermedad hasta la fecha.



Figuras 1 y 2. Proyecciones mamográficas oblicua y craneocaudal del seno izquierdo en las que se observan múltiples masas que siguen un mismo trayecto.

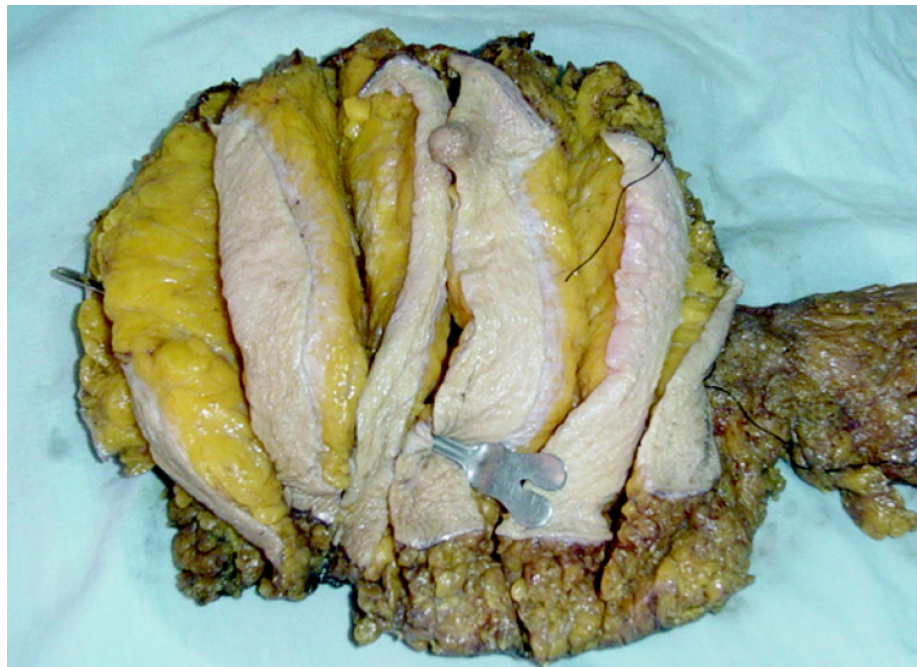


Figura 3. Pieza quirúrgica de la mastectomía radical modificada izquierda. El estilete que ingresa en el sitio del implante cutáneo tumoral, señala el trayecto lineal en que se encontraron las diferentes lesiones tumorales intraparenquimatosas.

Discusión

Este es un caso en el que, probablemente, se obtuvo una muestra insuficiente del área de las calcificaciones reportadas en la mamografía inicial o un falso negativo en la interpretación de la biopsia estereotáctica, que llevó a desconocer la presencia de un carcinoma mamario temprano no palpable y a la aparición ulterior de siembras tumorales en el trayecto de la punción en forma de un carcinoma avanzado multicéntrico.

Bibliografía

1. Piñeros M, Murillo R. *Incidencia del cáncer en Colombia: importancia de las fuentes de información en la obtención de las cifras estimadas.* Rev Colomb Cancerol 2004; 8: 5-14.
2. González C, Betancourt C. *Biopsia estereotáctica en el Instituto Nacional de Cancerología, 1996 - 1999, correlación mamográfica e histológica.* Rev Colomb Radiol 2001; 12: 843-8.
3. Patiño J, Hincapié A, Restrepo, A. *Biopsia percutánea de lesiones mamarias no palpables: estereotáctica y*

- ecográfica*. Rev Colomb Radiol 13(2): 1141-1148. JUN 2002.
4. **Shozo O, Shigemitsu T, Kenjiro A, et al. Breast biopsy for mammographically detected non-palpable lesions using a vacuum-assisted biopsy device (mammotome) and an upright-type stereotactic mammography unit. Japan J Clin Oncol 2001; 31: 527-53.**
 5. Liberman L, Gougoutas C, Zakowski M, et al. *Calcifications highly suggestive of malignancy. Comparison of breast biopsy methods*. Annual meeting of the American Roentgen X-Ray Society, Seattle, WA, April-May, 2001.
 6. Adrales T, Turk P, Wallace T, et al. *Is surgical excision necessary for atypical ductal hyperplasia of the breast diagnosed by mammotome?* Am J Surg.
 7. Chao C, Torosian M, Boraas M, et al. *Local recurrence of breast cancer in the stereotactic core needle biopsy site: Case reports and review of the literature*. Breast J 2001; 7: 124-7.
 8. Lawrence H, Swengros C, Gary P, et al. *Malignant seeding of the needle track during stereotaxic core needle breast biopsy*. Radiol 1992; 185: 713-4.
 9. Stoler A, Skinner J, Levine E. *A prospective study of seeding of the skin after core biopsy of the breast*. Am J Surg 2000; 180: 104-7. 2000; 180: 313-5.