

# Aneurisma del tronco braquiocefálico, revisión de la literatura y presentación de un caso

CÉSAR E. JIMÉNEZ, ÁLEX VALENCIA, JUAN R. CORREA

Palabras clave: tronco braquiocefálico; aneurisma; cirugía.

## Resumen

*Las afecciones de la arteria innominada, o tronco braquiocefálico, son infrecuentes; se pueden presentar como fístulas arteriovenosas, pseudoaneurismas postraumáticos, rupturas o disecciones, así como aneurismas verdaderos. Usualmente, se detectan como masas asintomáticas que pueden llegar a comprometer la vida del paciente o generar complicaciones tromboembólicas en el sistema nervioso central o en el miembro superior derecho.*

*Se presenta la revisión de la literatura científica sobre aneurismas de la arteria innominada y se describe un caso tratado quirúrgicamente.*

## Introducción

Las enfermedades que comprometen la arteria innominada y que requieren tratamiento quirúrgico son bastante infrecuentes. Bauer, *et al.*, en un estudio retrospectivo de 40 años, encontraron únicamente seis aneurismas verdaderos del tronco braquiocefálico <sup>1</sup>. Los síntomas

pueden ser muy variados y, por lo tanto, involucrar varios especialistas y generar subdiagnóstico. No obstante, existe una amplia variedad de lesiones que pueden comprometer la arteria innominada que generan problemas desafiantes en diagnóstico y conducta. Los aneurismas verdaderos del tronco braquiocefálico son raros, pero pueden tener consecuencias fatales, como ruptura, fistulización o tromboembolia que generen accidentes cerebrovasculares, de allí la importancia en su diagnóstico y tratamiento adecuado para prevenir estas complicaciones.

En este artículo se analizaron las diferentes causas y los progresos en el tratamiento quirúrgico y endovascular de esta enfermedad y se presenta un caso tratado quirúrgicamente.

## Revisión de la literatura

### Anatomía quirúrgica

La arteria innominada, o tronco braquiocefálico, es la primera y más grande de las ramas del arco aórtico; surge a nivel del borde superior del segundo arco costal derecho, y asciende oblicuamente y a la derecha para dividirse en arteria carótida común derecha y subclavia derecha en la unión esterno-clavicular derecha <sup>2</sup>. Normalmente no tiene ramas, pero ocasionalmente surgen la arteria tiroidea IMA, media o de Neubauer y la arteria tímica o bronquial; la primera asciende en frente de la tráquea y termina en el borde inferior del cartílago tiroideo y su presencia está asociada a la deficiencia o ausencia

Servicio de Cirugía Vascul y Endovascular, Hospital Universitario de San Ignacio, Pontificia Universidad Javeriana, Bogotá, D.C., Colombia.

Fecha de recibido: 16 de mayo de 2011

Fecha de aprobación: 5 de junio de 2011

de alguna de las arterias tiroideas o a la presencia de un lóbulo piramidal accesorio de la glándula tiroidea; además, es importante en los casos de tiroidectomías o traqueotomías, cuando puede sangrar profusamente si no se identifica y liga adecuadamente.

Entre las relaciones anatómicas más importantes están:

1. la vena braquiocefálica derecha cursa anterior a la arteria innominada;
2. el nervio vago y el nervio laríngeo recurrente en el lado derecho, cruzan la parte anterior de la arteria subclavia cerca a la bifurcación de la arteria innominada.

La variación anatómica más frecuente es el arco bovino, en la cual la arteria carótida derecha y la arteria innominada surgen de un solo tronco (8 %) o de un solo punto en la aorta (16 %); esta anomalía produce más predisposición a disrupción en los casos de trauma torácico cerrado <sup>3</sup>.

Los aneurismas de la arteria innominada han cambiado en los últimos 60 años. En los años 50 eran preponderantemente de causa sifilítica, generando síntomas compresivos, y las alternativas quirúrgicas eran muy pocas. Los avances diagnósticos y en técnicas quirúrgicas y endovasculares han permitido diagnosticar y tratarlos más tempranamente y con mejores resultados que antes.

Los aneurismas sifilíticos han disminuido ostensiblemente, pero aún se pueden ver; actualmente, los degenerativos son los más frecuentes y se asocian con aneurismas de la aorta torácica y abdominal, resaltando el compromiso de la arteria innominada en los casos de disección aneurismática de tipo A.

Los pseudoaneurismas de la arteria innominada son más frecuentes gracias al aumento de los traumas automovilísticos a grandes velocidades, caídas a gran altura y trauma abierto de los grandes vasos intratorácicos.

Las enfermedades autoinmunitarias pueden comprometer también la arteria innominada, especialmente, la arteritis de Takayasu, la enfermedad de Kawasaki, la arteritis de células gigantes y el síndrome de Marfan, sin olvidar los aneurismas fúngicos asociados a procedimientos endovasculares diagnósticos o terapéuticos (traqueotomías, mediastinoscopias) <sup>3-5</sup>.

Las manifestaciones del aneurisma de la arteria innominada se dan por su efecto de masa al comprimir las estructuras vecinas (disnea, disfonía, estridor, disfagia, síndrome de vena cava superior). Puede presentarse como una masa cervical macroscópica, como en este caso, o producir complicaciones como: embolia del sistema nervioso central con síntomas hemisféricos derechos, déficit de campo visual o síndrome vértigo-basilar; embolia del miembro superior derecho, o, la complicación más temida, ruptura con fístula o sin ella a la vía aérea o al tracto gastrointestinal, particularmente al esófago. La ruptura está asociada principalmente a la presencia de pseudoaneurismas postraumáticos <sup>6,7</sup>.

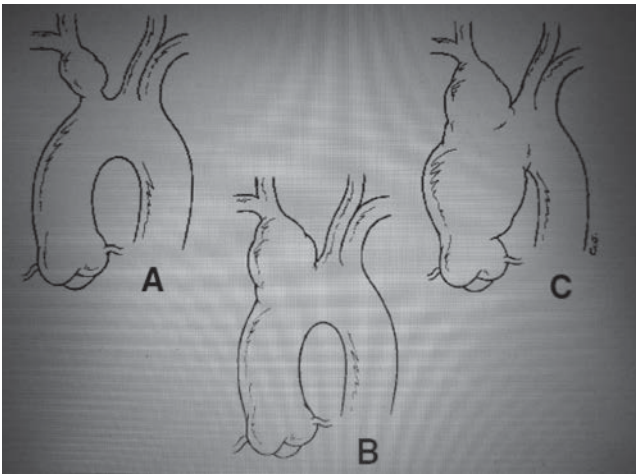
El diagnóstico se basa en la sospecha clínica y en las imágenes diagnósticas, principalmente, la angiografía, y la arteriografía torácica y de troncos supraaórticos.

Existe indicación quirúrgica en todo aneurisma sintomático o roto y en los mayores de 3 cm. El tratamiento quirúrgico ha cambiado en las últimas dos décadas, con el advenimiento de técnicas endovasculares y el uso de abordajes mínimamente invasivos por cervicotomía <sup>8-10</sup>.

La esternotomía mediana con extensión cervical derecha es el abordaje quirúrgico por excelencia. Sin embargo, la esternotomía está contraindicada en los casos de ruptura o aneurismas sifilíticos con erosión al esternón.

El tratamiento depende de la extensión del aneurisma, por lo cual Kieffer, *et al.*, clasificaron los aneurismas de la arteria innominada en los siguientes tipos (figura 1) <sup>11-13</sup>.

- Tipo A: aneurismas que no comprometen el nacimiento del tronco braquiocefálico; son fáciles de tratar por medio de un puente término-terminal o una prótesis endovascular; son los más raros.
- Tipo B: aneurismas que comprometen el nacimiento de la arteria innominada; son los más frecuentes, requieren la construcción de un puente aorto-braquiocefálico o aorto-carotídeo y subclavio, desde la aorta ascendente y sutura del origen de la arteria innominada con parche o *pledget*.
- Tipo C: aneurismas que comprometen toda la arteria innominada y la aorta ascendente; requieren circulación extracorpórea para su corrección con



**Figura 1.** Clasificación de aneurismas del tronco braquiocefálico según Keiffer.

reemplazo de la aorta ascendente, con reemplazo valvular aórtico o sin él.

Kieffer, *et al.*, presentaron una serie retrospectiva de 27 aneurismas del tronco braquiocefálico, tratados quirúrgicamente en un periodo de casi 30 años, con la clasificación acuñada por este grupo, con una mortalidad de 4,3 % en pacientes operados de manera electiva<sup>8,14</sup>.

### ***Pseudoaneurismas postraumáticos***

En el trauma vascular torácico cerrado, el segundo vaso más frecuentemente lesionado después de la aorta torácica es la arteria innominada. Por lo tanto, es importante considerar la lesión del tronco innominado en accidentes automovilísticos a gran velocidad, caídas de gran altura o traumas por compresión en el tórax; se manifiesta clínicamente con choque y los mismos hallazgos imagenológicos del trauma de aorta, con ensanchamiento del mediastino.

Esta lesión está asociada con el uso del cinturón de seguridad de una sola banda diagonal, el cual genera compresión en el tórax a altas velocidades; las resultantes fuerzas desiguales de compresión, rotación y deslizamiento, aumentan la tensión sobre la arteria innominada y la rompen.

La lesión de la arteria innominada se produce básicamente por un fenómeno de aceleración-desaceleración, que se explica porque el espacio entre el esternón y la columna torácica disminuye, y el corazón se desplaza hacia la región postero-lateral izquierda; esto genera un

aumento en la curva del arco aórtico e incremento en la tensión sobre los vasos supraaórticos y desencadena la disrupción de la arteria innominada en su inserción en el cayado aórtico<sup>14-17</sup>.

Otra causa importante de pseudoaneurisma de la arteria innominada que se debe tener en cuenta, es el antecedente de neoplasia cervical o torácica alta que genere erosión en la arteria innominada, o el de los pacientes que han recibido radioterapia cervical para enfermedad neoplásica. Generalmente, se manifiesta con sangrado, fístula entre tráquea y arteria innominada, y aneurisma micótico<sup>17,18</sup>.

### ***Técnicas quirúrgicas abiertas***

Los procedimientos quirúrgicos son el tratamiento de elección ante la enfermedad por aneurisma de la arteria innominada, sea traumática, congénita o degenerativa. Existen diferentes opciones quirúrgicas que se basan en la localización y extensión del aneurisma; estas características deben determinarse muy bien por medio de angiotomografías y arteriografías diagnósticas, aórtica y de troncos supraaórticos, antes de escoger el abordaje quirúrgico. Se tienen las siguientes opciones:

1. esternotomía mediana parcial o completa;
2. esternotomía parcial o completa con extensión cervical derecha;
3. toracotomía antero-lateral alta derecha;
4. toracotomía antero-lateral derecha con cervicotomía;
5. cervicotomía, y
6. procedimientos endovasculares.

Si existe compromiso de la aorta ascendente, se debe utilizar circulación extracorpórea para la reconstrucción de la aorta ascendente pero, en general, no se requiere el apoyo de derivación cardiaca.

Se recomienda utilizar material protésico del tipo injertos de dacrón entre 6 y 10 mm de diámetro y la protección carotídea mediante *shunts*. También, se favorece el reimplante de la arteria subclavia derecha, aunque se puede ligar gracias a la gran cantidad de circulación colateral que tiene el miembro superior derecho. No obstante, siempre se deben formar nuevos vasos si hay dominancia de la arteria vertebral, presencia de puentes

coronarios con la mamaria derecha o historia de claudicación del miembro superior derecho.

Si se requiere ligar la salida de la arteria innominada, se recomienda usar suturas reforzadas con *pledgets* o bandas de dacrón. Cuando se necesite tomar la aorta ascendente como flujo de ingreso (*inflow*) para un injerto ascendente, se debe utilizar la región más lateral de la aorta ascendente, no la región anterior, para evitar la compresión por el esternón; se deben utilizar pinzas de oclusión parcial con presiones medias bajas, para disminuir el riesgo de disrupción por las pinzas y, posteriormente, de las anastomosis<sup>17-21</sup>.

### **Terapia endovascular**

El uso de procedimientos endovasculares para el manejo de aneurismas periféricos y aórticos, ha cambiado la definición del cirujano vascular y ha beneficiado a los pacientes. Las primeras descripciones de manejo endovascular de aneurismas periféricos surgieron hacia los años 90 con el uso de espirales (*coils*), pero con pobres resultados.

Después de la técnica endovascular descrita por Parodi, los resultados mejoraron mediante el uso de un dispositivo de fabricación casera construido con un injerto de Politetrafluoretileno (PTFE) suturado a un stent de Palmaz en acero, que se introducía a través de la disección de la carótida y se liberaba en el tronco innominado, para el tratamiento de pseudoaneurismas postraumáticos o en casos de contraindicación para procedimientos quirúrgicos abiertos. Posteriormente, la aparición del primer stent recubierto en acero (Wallgraft, Boston Scientific) facilitó el manejo al no tener que usarse simultáneamente uno de Palmaz y un injerto vascular, lo que aumentaba el perfil y tamaño de los introductores.

Los procedimientos endovasculares están indicados en pacientes con alto riesgo quirúrgico, con cirugía previa del mediastino o cervical, o con ruptura aguda para contener el sangrado y hacer el tratamiento quirúrgico definitivo después. De todas maneras, el tratamiento endovascular está ganando día a día más terreno y en algunos centros se considera la primera opción en todos los pacientes. Como siempre, la pregunta es la durabilidad de estos procedimientos y la necesidad de reintervención por trombosis, estenosis u oclusión, fatiga de material, o costos, entre otros factores.

El restablecimiento endovascular de la irrigación ha tenido buenos resultados en la enfermedad oclusiva, con un éxito técnico de 93,5 %, permeabilidad primaria de 100 % a un año, de 98 % a 24 meses y de 70 % a 96 meses, y permeabilidad secundaria de 100 % a 12 y 24 meses, y de 81 % a 96 meses<sup>3,22,23</sup>.

Actualmente, las técnicas, los materiales y las imágenes han mejorado, y se puede tratar pacientes con aneurismas innominados con *stents* recubiertos, como *Fluency* (Bard Medical), *Viahban* (Gore Medical) o *Jobsten* (Abbott), o con extensiones de endoprótesis aórticas, como *Zenith Cook* (Cook Medical) o *TAG* (Gore Medical), introducidas por vía percutánea femoral o braquial con perfiles cada vez más pequeños, lo que permite utilizar punciones percutáneas y no disecciones arteriales, y con la facilidad de sistemas de cierre percutáneos, como el *Perclose* o el *Angioseal*.

### **Presentación del caso**

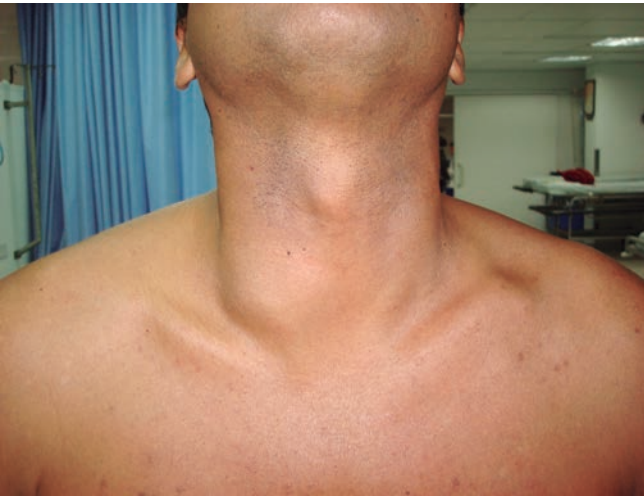Se trata de un paciente de 39 años de edad, de sexo masculino, con antecedentes de hipertensión arterial diagnosticada aproximadamente tres años antes, sin manejo actual.

Consultó por la aparición de una masa pulsátil en el lado derecho del cuello, de aproximadamente tres años de evolución, asociada a dolor ocasional, el cual había aumentado en intensidad y frecuencia durante los últimos tres meses, y cefalea moderada a intensa de tipo pulsátil en la región fronto-parietal derecha, de aparición espontánea e intermitente, que no se asociaba con la actividad física.

No había antecedentes de trauma cervical abierto o cerrado, de fracturas ni de punciones venosas o arteriales por vía cervical. Los antecedentes familiares eran negativos.

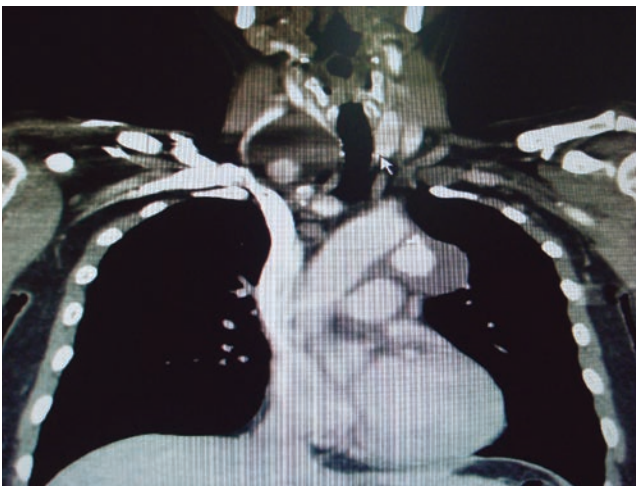En el examen físico se encontró una masa blanda, pulsátil, indolora a la palpación, en el triángulo carotídeo del lado derecho, de 6 x 6 cm, aproximadamente, con frémito y soplo irradiado al cuello (figura 2).

Los exámenes de laboratorio, cuadro hemático, proteína C reactiva, velocidad de sedimentación globular y química sanguínea, fueron normales.



**Figura 2.** Masa pulsátil en cuello

En una ecografía de tejidos blandos practicada en la institución que remitió al paciente, se informó una masa de origen vascular, posible un aneurisma del tronco braquiocefálico. Se practicó una ecografía arterial doble (dúplex) que demostró la presencia de un aneurisma del tronco braquiocefálico de 5 x 4 cm, con trombo intramural, sin disección de la arteria carótida; las arterias subclavias derechas eran normales, sin estenosis significativa. En la angiotomografía de cuello, con cortes de 3 mm, se observó un aneurisma sacular de 52 x 55 x 48 mm con trombo parcial en la bifurcación del tronco braquiocefálico, y un aneurisma de más de 5 cm en la aorta descendente; el flujo de la arteria carótida común, sus ramas interna y externa, y de la arteria subclavia derecha, eran normales (figura 3).



**Figura 3.** Angiotomografía en la que se observa aneurisma del tronco braquiocefálico

### **Análisis del caso y decisión terapéutica**

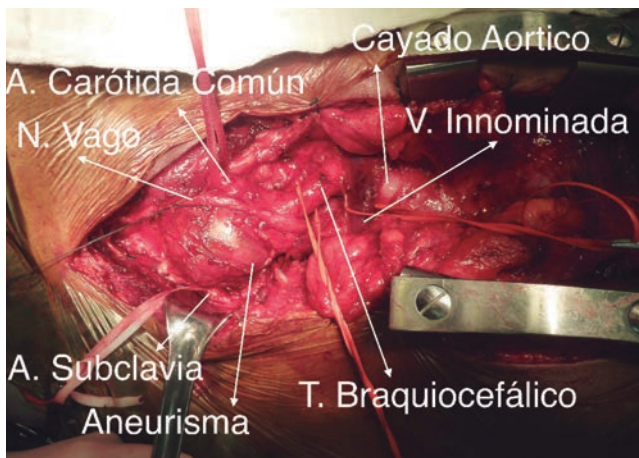
En junta médico-quirúrgica con cirugía vascular, cirugía cardiovascular, cirugía de cuello y radiología intervencionista, se concluyó que el paciente presentaba un aneurisma verdadero de la arteria braquiocefálica sin ningún antecedente previo, con indicación de intervención por el tamaño y la presencia de un trombo en su luz, además de un aneurisma de aorta torácica.

En vista de la edad y la localización anatómica, el manejo quirúrgico se consideró la primera línea de tratamiento. La intervención intravascular estaría indicada solo en casos de difícil acceso quirúrgico, con enfermedades concomitantes que aumenten el riesgo del procedimiento; además, durante la manipulación endovascular, la presencia del trombo podría generar embolia distal y generar serias complicaciones. Se acordó un abordaje quirúrgico por esternotomía mediana limitada más extensión cervical derecha.

Ante la presencia de un aneurisma en otro territorio, la aorta torácica, se planeó su corrección endovascular en un segundo tiempo quirúrgico; se escogió esta vía, pues con ella la morbimortalidad de la cirugía de la aorta torácica es mucho menor y no se justifican, en esta época las cirugías abiertas de aorta torácica con circulación extracorpórea, hipotermia, etc.

El paciente se sometió a cirugía bajo anestesia general, con monitorización hemodinámica, catéter ó línea arterial, catéter venoso central, sonda vesical y visoscopio. Se tuvo la precaución de tener disponible la bomba de circulación extracorpórea y la de perfusión en caso de que llegara a necesitarse. A través de esternotomía mediana limitada más cervicotomía antero-lateral derecha, se encontró un aneurisma de 50 mm del tronco braquiocefálico, con un trombo fresco fácilmente desprendible de la pared arterial que la ocluía parcialmente y con un cuello proximal de 1,5 a 2 cm de longitud pero sin cuello distal (de tipo A según la clasificación de Kieffer), con extensión a las arterias carótida común y subclavia derecha, sin compromiso del cayado aórtico (figura 4).

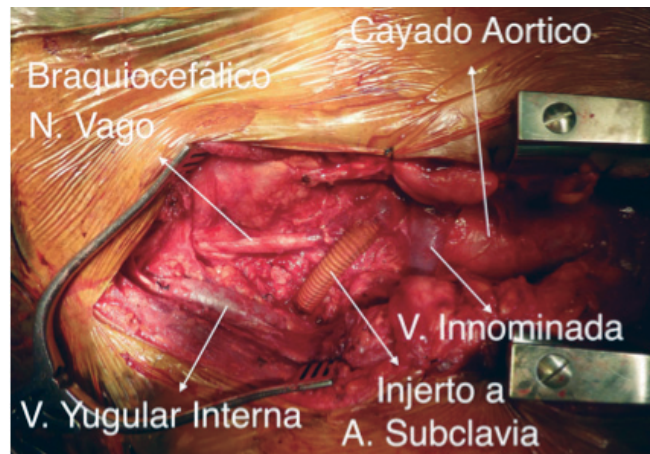
Se procedió a disecar el tronco braquiocefálico, la arteria carótida común y la subclavia derecha, preservando la mamaria y la vertebral. Se administraron 5.000 U de heparina no fraccionada. Se pinzaron el tronco braquiocefálico, la arteria carótida común y la



**Figura 4.** Diseción del aneurisma del tronco braquiocefálico

subclavia derecha, y se resecó el aneurisma. Se hizo la reconstrucción término-terminal con un injerto recto de dacrón de 16 mm, cubierto con plata, desde el origen de la arteria braquiocefálica proximal hasta el inicio de la carótida común derecha, y se reimplantó la arteria subclavia derecha al injerto de manera término-lateral. El tiempo de pinzamiento fue de 16 minutos. El efecto de la heparina se revirtió por completo con protamina (figura 5).

El sangrado fue de de 150 ml aproximadamente, el tiempo total del procedimiento fue de 1 hora y 43 minutos, y no hubo complicaciones durante el retiro del tubo de tórax. El paciente toleró bien el procedimiento, sin déficit neurológico y pulsos radial y braquial derechos



**Figura 5.** Reconstrucción de los vasos, arteria carótida común y arteria subclavia derecha con injerto

de buena intensidad. Se trasladó a la unidad de cuidado intensivo para monitorización.

Al cuarto día se sometió a corrección endovascular del aneurisma torácico, por vía femoral derecha con disección arterial y mediante punción percutánea izquierda y desplegando una prótesis *Profore™* de *Cook Medical* de 40 mm de diámetro por 210 mm de longitud, sin complicaciones. Permaneció en la unidad de cuidados intensivos por dos días y luego fue trasladado a salas de hospitalización. En el control ambulatorio a los dos meses, se practicó angiogramografía de cuello con cortes de 3 mm y de aorta torácica, y se encontró permeabilidad de las reconstrucciones vasculares, sin disecciones ni fugas residuales. El paciente permanecía asintomático.

## Aneurysm of the innominate trunk, literature review and case presentation

### Abstract

*Aneurysms of the innominate artery are widely considered to be rare entities; the innominate artery pathology includes a myriad of entities such as, arteriovenous fistulas, post traumatic pseudo aneurysms, rupture and dissection, as well as true aneurysms.*

*Usually detected as asymptomatic masses, such aneurysms may cause life-threatening complications, including distal embolism to the central nervous system or upper extremity. We present a literature review and describe our experience with one patient that underwent surgical treatment for an aneurysm of the innominate artery.*

**Key words:** *brachiocephalic trunk; aneurysm; surgery.*

## Bibliografía

1. Axisa BM, Loftus IM, Fishwick G, Spyt T, Bell PRF. Endovascular repair of an innominate artery false aneurysm following blunt trauma. *J Endovasc Ther.* 2000;7:245-50.
2. Crocco J. Vascular anatomy. En: Gray's Anatomy. Boston: Gramercy Editorial; 1977. p. 480-1.
3. du Toit DF, Odendaal W, Lambrechts A, Warren BL. Surgical and endovascular management of penetrating innominate artery injuries. *Eur J Vasc Endovasc Surg.* 2008;36:56-62.
4. Paukovits TM, Lukács L, Bérczi V, Hirschberg K, Nemes B, Hüttl K. Percutaneous endovascular treatment of innominate artery lesions: A single-centre experience on 77 lesions. *Eur J Vasc Endovasc Surg.* 2010;40:35-43.
5. Kaushal S, Shake JG, Yuh DD. Mycotic innominate artery pseudoaneurysm presenting as an embolic stroke. *J Thorac Cardiovasc Surg.* 2005;129:945-6.
6. Yang G, Thompson D, Warren A. Late-appearing brachiocephalic aneurysm: An atypical vascular sequelae of Kawasaki disease. *Pediatr Cardiol.* 2009;30:197-9.
7. García-Porrúa C, Pego-Reigosa R, Pineiro A, Armesto V, González-Gay MA. Supraclavicular pulsatile mass as presenting sign of brachiocephalic trunk aneurysm in the long-term follow up of giant cell arteritis. *Arthritis Rheumatism.* 2005;53:3:475-80.
8. Kieffer E, Chiche L, Koskas F, Bahnini A. Aneurysms of the innominate artery: Surgical treatment of 27 patients. *J Vasc Surg.* 2001;34:222-8.
9. Azakie A, McElhinney DB, Higashima R, Messina LM, Stoney RJ. Innominate artery reconstruction: Over 3 decades of experience. *Ann Surg.* 1998;228:402-10.
10. Villegas-Cabello O, Cooley DA. Aneurysm of the innominate artery with aberrant origin of the left carotid artery. *Tex Heart Inst J.* 1996;23:298-300.
11. Ferreira-Piña B, Ramírez-Castañeda S, Prado-Villegas G, Careaga-Reyna G, Argüero-Sánchez R. Tratamiento quirúrgico de un aneurisma de la arteria innominada: hallazgo incidental en una revascularización miocárdica. *Ciruj.* 2009;77:57-60.
12. Puech-Leao P, Orra HA. Endovascular repair of an innominate artery true aneurysm. *J Endovasc Ther.* 2001;8:429-32.
13. Saito Akira, Shiono Motomi, Yamamoto Tomonori, Inoue Tatsuya, Hata Mitsumasa, Sezai Akira, *et al.* Surgical treatment for innominate artery aneurysm with a coronary pulmonary artery fistula: A case report. *Ann Thorac Cardiovasc Surg.* 2005;11:55-8.
14. du Toit DF, Odendaal W, Lambrechts A, Warren BL. Surgical and endovascular management of penetrating innominate artery injuries. *Eur J Endovasc Surg.* 2008;36:56-62.
15. Chandler TA, Fishwick G, Bell PRF. Endovascular repair of a traumatic innominate artery aneurysm. *Eur J Vasc Endovasc Surg.* 1999;18:80-2.
16. Takach TJ, Lalka SG. Innominate artery aneurysm: Axial reconstruction via a cervical approach. *J Vasc Surg.* 2007;46:1267-9.
17. Ambrosino JJ, Brewster D, Ashby M. Innominate artery lesions: Problems encountered and lessons learned. *J Vasc Surg.* 1985;2:199.
18. Kieffer E, Sabatier J, Koskas F. Atherosclerotic innominate artery occlusive disease: Early and long-term results of surgical reconstruction. *J. Vasc Surg.* 1995;21:326-37.
19. Reul G, Michaels J, Jacobs H, Gregoric I. Innominate artery occlusive disease: Surgical approach and long term results. *J Vasc Surg.* 1991;14:405-12.
20. Kenneth J, MacColough S, Hallet J, Pairolero P, Glovincsky P. Technical principles of direct innominate artery revascularization: A comparison of endarterectomy and bypass graft. *J. Vasc Surg.* 1989;9:718-24.
21. Takach TJ, Reul GJ, Cooley DA, Duncan JM, Livesay JJ, Gregoric ID, *et al.* Brachiocephalic reconstruction I: Operative and long-term results for complex disease. *J Vasc Surg.* 2005;42:47-54.
22. Bush RL, Hurt JE, Bianco CC. Endovascular management of a ruptured mycotic aneurysm of the innominate artery. *Ann Thorac Surg.* 2002;74:2184-6.
23. Johnston R, Mattox K, Wall M. Innominate artery trauma: Thirty year experience. *J Vasc Surg.* 1993;17:134-40.

Correspondencia: Cesar Eduardo Jiménez, MD

Correo electrónico: cesarejmd@yahoo.com

Bogotá, D.C., Colombia