

EDUCACIÓN CONTINUA

## Haga usted el diagnóstico Primera parte

Carlos A. Álvarez <sup>1,2</sup>, Ángel Sánchez <sup>2</sup>, Alexander Morales <sup>3</sup>, Carlos A. Molina <sup>4</sup>

<sup>1</sup> Grupo de Infectología, Hospital Simón Bolívar E.S.E, Bogotá D. C., Colombia

<sup>2</sup> Facultad de Medicina, Universidad Nacional de Colombia, Bogotá D. C., Colombia

<sup>3</sup> Universidad de Caldas, Manizales, Caldas, Colombia

<sup>4</sup> Universidad de la Sabana, Chía, Cundinamarca, Colombia

Institución donde se desarrolló el trabajo: Hospital Simón Bolívar de Bogotá

Se presenta el caso de una paciente de 30 años de nacionalidad colombiana, residente desde hace tres años en Sonora, México. Su cuadro se inició 10 meses antes con tos y expectoración purulenta, y pérdida de peso asociada con astenia y adinamia; en México fue valorada y, por sospecha de tuberculosis, le iniciaron el tratamiento antituberculoso. Los síntomas descritos anteriormente persistieron por cinco meses sin mejoría clínica, por lo cual decidió regresar a Colombia.

Consultó cuatro meses más tarde por exacerbación de la sintomatología previa, incluyendo acentuada pérdida de peso (12 kg, aproximadamente), diaforesis nocturna, cefalea intensa y, además, desde hace dos meses, aparición de adenopatías en la región cervical; llama la atención la presencia de una lesión exofítica en la base de la lengua que fue aumentando de tamaño.

La paciente ingresó en regular estado general, con tensión arterial de 90/60 mm Hg, frecuencia cardíaca de 90 pulsaciones por minuto y frecuencia respiratoria de 16 por minuto, con palidez mucocutánea. En la cavidad oral se observó una masa exofítica en la base derecha de la lengua, indurada, indolora y de 1x1 cm, aproximadamente; así mismo, se encontraron tres ganglios móviles

de consistencia dura en la región supraclavicular derecha, de 3x1 cm, dolorosos a la palpación.

El examen cardiopulmonar estaba dentro de límites normales. El abdomen se encontró sin dolor a la palpación ni evidencia de hepatoesplenomegalia.

El examen neurológico reveló disminución de la fuerza en los miembros superiores, con conservación del tono y el estado nutricional de los músculos, y reflejos normales, sin otros signos clínicos.

En el cuadro hemático de ingreso se encontró: leucocitos, 10.400 células/ml, 8.008 neutrófilos, 1.456 linfocitos, sin presencia de bandas; hemoglobina de 13,7 mg/dl y 628.000 plaquetas por ml. Las pruebas de función hepática, renal, y de coagulación, y los electrolitos séricos se encontraron en los límites normales.

Se solicitó, además, serología para el virus de la inmunodeficiencia humana (VIH) y VDRL, las cuales fueron negativas. La radiografía de tórax de ingreso no evidenció anomalías en el parénquima pulmonar ni otras alteraciones; por ello se solicitó una tomografía computarizada (TC) de cuello y tórax, la que evidenció una adenomegalia en región submaxilar derecha con centro hipodenso, probablemente con absceso, de 45x17 mm y múltiples adenomegalias con centro hipodenso en el mediastino, además de infiltrado intersticial en el parénquima pulmonar.

Se obtuvo biopsia de las lesiones del cuello y el reporte informó "tejido blando fibro-adiposo con importante infiltrado granulomatoso y estructuras

Correspondencia:

Carlos A. Álvarez, calle 122ª N°14-71, apartamento 412, Bogotá, D. C., Colombia.

Teléfono: (571) 214 0939; fax: (571) 676 7940, extensión 212

caalvarezmo@unal.edu.co

Recibido: 02/10/06; aceptado: 02/04/07

fragmentadas consistentes con parásitos PAS (+). Alrededor se observa tejido necrótico e inflamación aguda. La tinción de Ziehl-Neelsen fue negativa” (figura 1).

La paciente continuó sintomática y presentó deterioro neurológico que se manifestó por desorientación y un síndrome convulsivo de difícil manejo, por lo cual se solicitó interconsulta con el servicio de Neurología; allí se decidió realizar punción lumbar, en la que se evidenció líquido de aspecto turbio, xantocromía positiva, leucocitos de 89 células por ml, 88% de neutrófilos, 12% de monocitos, glucosa de 40 mg/dl, proteínas en 100 mg. Las pruebas de tinta china y de aglutinación de látex para *Cryptococcus* fueron negativas.

Se obtuvo una resonancia magnética cerebral que evidenció una “zona de alteración de la intensidad de señal del tejido nervioso, a nivel de la región gangliobasal bilateral y tálamica, así como compromiso de la región tegumentaria y signos de hidrocefalia obstructiva. Las imágenes mostraron, además, alteración de la corteza frontal

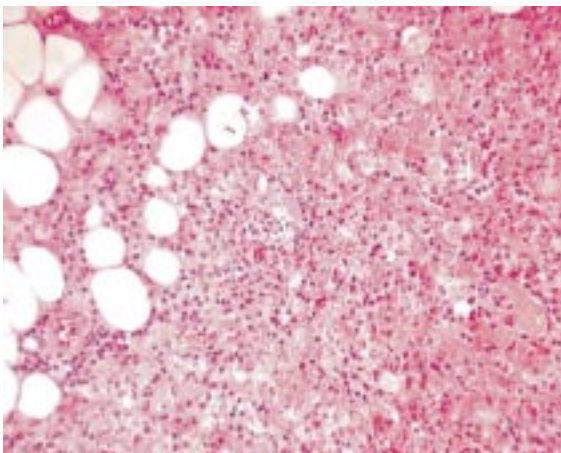


Figura 1. Ganglio linfático cervical, PAS, 20X.

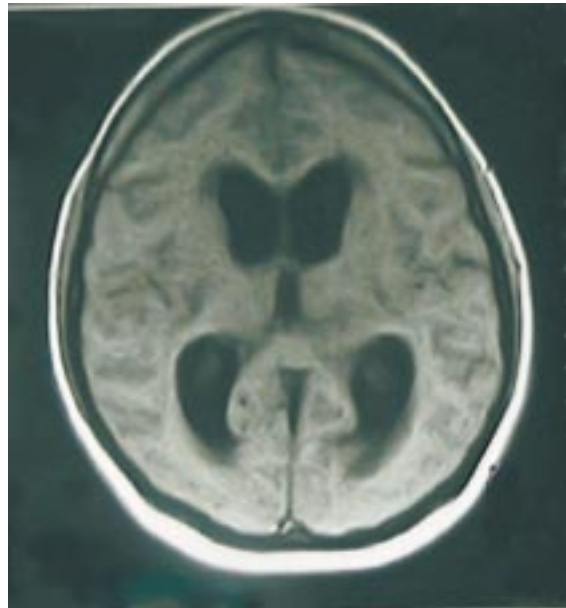


Figura 2. Resonancia magnética de cerebro. Corte axial en T1, simple: dilatación del sistema ventricular de predominio en los ventrículos laterales y tercer ventrículo.

en profundidad con la cisura interhemisférica anterior” (figura 2).

La paciente persistió con signos de dificultad respiratoria y Glasgow de 6/15, por lo cual requirió soporte inotrópico y fue hospitalizada en la unidad de cuidados intensivos, con persistencia de la hidrocefalia y sin respuesta al tratamiento instaurado. Posteriormente, presentó un paro cardiorrespiratorio que no respondió a las maniobras y falleció.

#### Preguntas

1. ¿Cuál es su diagnóstico?
2. Basado en su diagnóstico, ¿cuál es el tratamiento indicado?