



Caso clínico

Terapia de reemplazo renal continua en neurotoxicidad por cefepima: caso clínico

Daniel Ricardo Santiago Ausecha ¹, Cristian Mauricio García Velasquez ²,
David Andrés Ballesteros Castro  ^{1,3} y Andrea Cristina Mantilla
Villareal ^{1,3}

¹Unidad de Nefrología, Hospital Universitario San José, Popayán, Colombia

²Pontificia Universidad Javeriana, Bogotá, Colombia

³Departamento de Medicina Interna, Facultad de Ciencias de la Salud, Universidad del Cauca, Popayán, Colombia

Cómo citar: Santiago Ausecha DR, García Velasquez CM, Ballesteros Castro DA, Mantilla Villareal AC. Terapia de reemplazo renal continua en neurotoxicidad por cefepima: caso clínico. Rev. Colomb. Nefrol. 2024; 11(1), e692. <https://doi.org/10.22265/acnef.11.1.692>

Resumen

Introducción: Cefepima es una cefalosporina antipseudomonas, catalogada también como un agente de cuarta generación. La neurotoxicidad por cefepima es un efecto adverso poco frecuente, suele presentarse en pacientes con enfermedad renal crónica, incluso con ajuste de la dosis según la tasa de filtración glomerular, aunque también puede presentarse cuando la función renal es normal. Las manifestaciones más frecuentes de la encefalopatía por cefepima son: disminución del nivel de conciencia, mioclonías y estatus epiléptico no convulsivo. El tratamiento incluye la interrupción de cefepima, reducción de la dosis, benzodiacepinas o terapias de reemplazo renal. Se presenta un paciente con enfermedad renal crónica en diálisis peritoneal que presentó neurotoxicidad por cefepima y por inestabilidad hemodinámica, el cual fue tratado con terapia de reemplazo renal continua.

Objetivo: describir el caso de neurotoxicidad por cefepima en un paciente con enfermedad renal crónica.

Presentación del caso: paciente masculino de 63 años con enfermedad renal crónica en diálisis peritoneal, hospitalizado por infección de tejidos blandos en manejo con cefepima que presenta episodio convulsivo tonicoclónico generalizado y seguido por paro cardiorrespiratorio presenciado con reanimación exitosa. Por inestabilidad hemodinámica se indica el inicio de terapia de soporte renal continua en modalidad de hemodifiltración venovenosa continua durante 72 h y

Recibido:

20/Ene/2023

Aceptado:

26/Jul/2023

Publicado:

08/Mar/2024

✉ **Correspondencia:** David Andrés Ballesteros Castro, Carrera 6 #10 No. 142, Unidad de Nefrología, Hospital Universitario San José de Popayán, Popayán, Colombia. Correo-e: david_ballesteros@hotmail.com



posteriormente hemodiálisis por sobrecarga hídrica, con lo que presentó mejoría de su estado neurológico, aunque durante la hospitalización el paciente fallece por sepsis.

Discusión y conclusión: la neurotoxicidad por cefepima es un evento poco frecuente, sin embargo, es necesario sensibilizarnos con las manifestaciones de la enfermedad para realizar una detección temprana. Las terapias de reemplazo renal continua pueden ser utilizadas en algunos pacientes con lo que se acelera la eliminación de cefepima.

Palabras clave: cefepima, encefalopatía, neurotoxicidad, terapia de reemplazo renal.

Continuous kidney replacement therapy in neurotoxicity by cefepime: case report

Abstract

Background: Cefepime is an anti-pseudomonal cephalosporin, also classified as a fourth generation agent. Cefepime neurotoxicity is a rare adverse effect, usually occurring in patients with chronic renal disease, even with dose adjustment according to the glomerular filtration rate, although it can also occur when renal function is normal. The most frequent manifestations of cefepime encephalopathy are: Decreased level of consciousness, myoclonus and non-convulsive status epilepticus. Treatment includes cefepime discontinuation, dose reduction, benzodiazepines or renal replacement therapies. We present a patient with chronic kidney disease on peritoneal dialysis who presented with cefepime neurotoxicity and hemodynamic instability, who was treated with continuous renal replacement therapy.

Purpose: To describe the case of neurotoxicity due to cefepime in a patient with chronic kidney disease.

Case presentation: 63-year-old male patient with chronic kidney disease on peritoneal dialysis hospitalized for soft tissue infection under management with cefepime who presented a generalized tonic-clonic seizure episode followed by cardiorespiratory arrest witnessed with successful resuscitation, for which he was initiated with venovenous hemodiafiltration He continued for 72h and later hemodialysis due to volume overload, with which his neurological status improved, later the patient died of sepsis.

Discussion and conclusion: neurotoxicity due to cefepime is a rare event, however, it is necessary to become aware of the manifestations of the disease to carry out an early detection. Continuous renal replacement therapies can be used in some patients, thereby accelerating the elimination of cefepime.

Keywords: cefepime, encephalopathy, neurotoxicity, dialysis, renal replacement therapy.

Introducción

La cefepima es una cefalosporina antipseudomonas, catalogada también como un agente de cuarta generación [1]. La neurotoxicidad por cefepima es un efecto adverso poco frecuente que se ha estimado con una incidencia de 1/480 pacientes que reciben el antibiótico [2] y es más frecuente en pacientes con enfermedad renal crónica, incluso con ajuste de la dosis según la tasa de filtración glomerular [3], aunque también puede presentarse cuando la función renal es normal [4].

Las manifestaciones más frecuentes de la encefalopatía por cefepima son: disminución del nivel de conciencia, mioclonías y estatus epiléptico no convulsivo [2], las cuales pueden ser tratadas con la interrupción de cefepima, intervalos sin cefepima con reducción de la dosis, benzodiazepinas o terapias de reemplazo renal [5]. A continuación se presenta un paciente con enfermedad renal crónica en diálisis peritoneal que presentó neurotoxicidad por cefepima y por inestabilidad hemodinámica, el cual fue tratado con terapia de reemplazo renal continua.

Presentación del caso

Paciente masculino de 63 años con antecedentes de diabetes *mellitus* tipo 2, enfermedad renal crónica estadio 5 en diálisis peritoneal, enfermedad coronaria multivaso, fibrilación auricular persistente y enfermedad arterial oclusiva, que fue hospitalizado en el contexto de infección de tejidos blandos y pie diabético Wagner III, por lo que se inició manejo con piperacilina/tazobactam más vancomicina, ajustado a dosis renal durante cinco días. Por presentar reactantes de fase aguda en ascenso es valorado por infectología y se cambia a manejo antibiótico con cefepima de 1 gr cada 8 horas, durante 24 horas; luego se continúa con 500 mg cada 12 horas; además, se indicó continuar vancomicina por indicación de Medicina Interna. Desde la finalización de la dosis de impregnación, el paciente presentó mioclonías en miembros superiores asociadas a desorientación que se autolimitó. El día siguiente continuó presentando mioclonías con compromiso de miembros superiores e inferiores asociado a: inestabilidad para la bipedestación, lenguaje incoherente y alucinaciones visuales, por lo que se suspende manejo con cefepima y se continúa con el manejo antibiótico inicial. Se traslada al paciente a la Unidad de Cuidados Intermedios (UCINT), donde se realizó TAC cerebral con reporte de signos de atrofia cerebral involutiva. Nefrología ajusta la medicación a terapia dialítica con altos volúmenes mediante diálisis peritoneal automatizada continua durante 24 horas y durante el segundo día en UCINT, el paciente presenta un episodio convulsivo tonicoclónico generalizado por un novo seguido por actividad eléctrica sin pulso, es reanimado durante siete minutos con apoyo de personal experto en vía área, donde la reanimación fue exitosa y donde el paciente luego fue trasladado a la Unidad de Cuidados Intensivos. Por inestabilidad hemodinámica y baja tasa de remoción de cefepima en diálisis peritoneal, se inicia terapia de soporte renal continua en modalidad de hemodifiltración venovenosa continua durante 72 horas con filtro ST150 mediante máquina Prismaflex, con una ultrafiltración alcanzada de 5468 ml; posteriormente, por mejoría de la inestabilidad hemodinámica, se cambia a hemodiálisis intermitente con membrana de polisulfona durante 4 horas durante los días siguientes, con lo que se controla el balance hídrico y se inicia disminución de la sedación, con lo que se logra que el paciente esté alerta y con una mejoría notoria de su estado neurológico (figura 1). Durante la estancia en la Unidad de Cuidados Intensivos presenta endocarditis por *Cándida albicans* aislada de punta de catéter

venoso central, deterioro clínico progresivo e inestabilidad hemodinámica por fibrilación auricular con respuesta ventricular rápida, por lo que fallece después de 31 días de hospitalización.

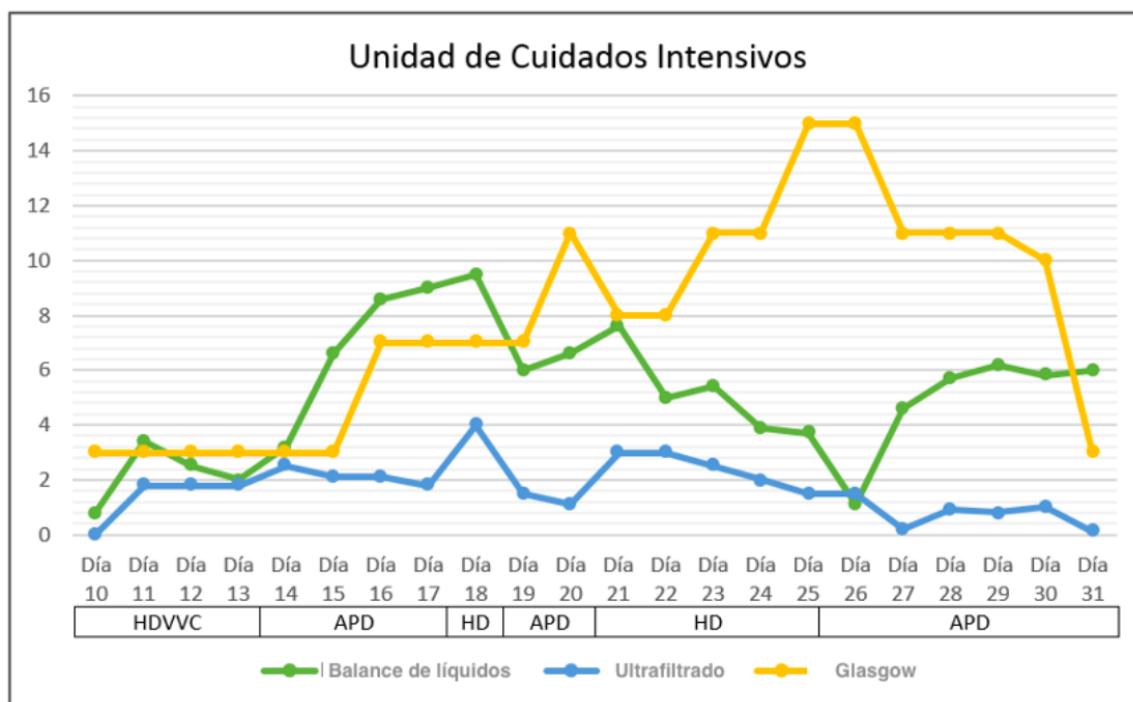


Figura 1. Evolución clínica en la unidad de cuidados intensivos

Nota: HDVVC: hemodiafiltración venovenosa continuar, APD: diálisis peritoneal automatizada, HD: hemodiálisis. Este balance de líquidos y ultrafiltrado fue expresado en litros.

Fuente: elaboración propia.

Discusión

La cefepima es una cefalosporina con un peso molecular de 480 Da, la unión a proteínas es del 16-20 %, independiente de su concentración en la sangre y tiene un volumen de distribución de 0,25 l/kg [6]. Su vida media es de 2 (\pm 0,3) horas en pacientes con función renal normal, sigue una cinética de eliminación de primer orden y se excreta sin cambios por vía renal más o menos en el 85 % de los casos, por lo que se debe ajustar la dosis cuando la filtración glomerular es menor a 60 ml/min. Las características farmacocinéticas cambian en pacientes de edad avanzada, donde puede existir una disminución en la excreción de cefepima, del mismo modo en pacientes con enfermedad renal crónica grado 5 y en hemodiálisis o diálisis peritoneal la vida media se incrementa hasta 13,5 (\pm 2,7) y 19 (\pm 2) horas, respectivamente [7]. La penetración de cefepima al líquido cefalorraquídeo es del 19 % en modelos animales, aunque puede estar siendo impulsada por la concentración del antibiótico o la inflamación de las meninges [8]. Por las características farmacológicas expuestas, se realizaron terapias

de soporte renal en el paciente para aumentar la eliminación de cefepima. El diagnóstico se realizó por las características clínicas siguiendo los lineamientos de buenas prácticas de farmacovigilancia de la Organización Panamericana de la Salud para reacciones adversas a medicamentos, por lo que se aplicó el algoritmo de Naranjo [9], con un puntaje de cinco puntos y se consideró como un evento probable, ya que no hay disponibilidad de niveles sanguíneos de cefepima ni electroencefalograma en nuestro centro como ayudas diagnósticas.

El mecanismo exacto de la neurotoxicidad por cefepima es desconocido, se acepta la hipótesis de que actúa como un antagonista competitivo del ácido gamma-aminobutírico (GABA) disminuyendo la respuesta inhibitoria, lo que conduce a la sobreexcitación de la actividad eléctrica de las neuronas y la aparición de síntomas neurológicos [10]; sin embargo, actualmente se propone un nuevo mecanismo en el que la cefepima puede producir hipocarnitemia al competir por la reabsorción renal mediada por el transportador OCTN2 altamente expresado en el riñón, generando una encefalopatía metabólica por la deficiencia de carnitina [11].

La neurotoxicidad por cefepima se manifiesta usualmente entre 1-10 días después de comenzar el tratamiento [12], donde los signos y los síntomas se presentan en promedio entre el segundo y el cuarto día y los pacientes tardan en obtener por los menos una recuperación parcial aproximadamente dos días después de instaurado el tratamiento [5, 12].

El principal factor de riesgo es la insuficiencia renal, particularmente cuando no hay un correcto ajuste de la dosis [5], encontrándose incorrecta en la mitad de los pacientes cuando se realiza el diagnóstico [2]. Del mismo modo, en el estudio de Boschung-Pasquier *et al.* [13] se encontró que niveles de cefepima >38,1 mg/dl produjeron síntomas neurológicos. Además, los pacientes con tasa de filtración glomerular disminuida, estancia en la unidad de cuidados intensivos y neoplasias hematológicas estuvieron fuertemente asociados con el desarrollo de manifestaciones neurológicas. En cuanto a la mortalidad, esta fue considerablemente más alta en pacientes con neurotoxicidad por cefepima, pero parece no estar relacionada directamente con esta entidad, sino con una enfermedad subyacente más grave [13].

La prevalencia de signos y síntomas neurológicos en orden de frecuencia son: disminución del nivel de conciencia, desorientación/agitación, mioclonías, estatus epiléptico no convulsivo, convulsiones y afasia [2]. Respecto al diagnóstico, la tomografía y la resonancia magnética son útiles para descartar patologías intracraneales que puedan explicar las manifestaciones neurológicas, otra ayuda son los niveles de cefepima en sangre y líquido cefalorraquídeo. El electroencefalograma es esencial para confirmar la presencia de estatus epiléptico no

convulsivo [2]. Respecto al caso, el paciente presentó mioclónicas, disartria y alucinaciones; se realizaron dos TAC cerebrales que reportaron hallazgos secundarios al envejecimiento y durante el seguimiento el paciente presentó un episodio convulsivo de novo, seguido de paro cardiorrespiratorio con reanimación exitosa. La intervención más común del tratamiento es retirar el antibiótico, seguido por el suministro de anticonvulsivantes que son administrados en un tercio de los pacientes, terapias de reemplazo renal (TRR) y reducción de la dosis de cefepima [5]. Las TRR logran una resolución más rápida de los síntomas al eliminar eficazmente la cefepima (tabla 1), lo que se evidenció en un caso clínico, en el que después de una sesión de 4 horas de hemodiálisis urgente, se logró una drástica mejoría del nivel de conciencia [14].

Tabla 1. Eliminación de cefepima mediante terapias de reemplazo renal

Tipo de terapia	Máquina de diálisis	Dializador	Membrana	Duración de la terapia	% Eliminación de cefepima
Hemodiálisis	Travenol	CA-170 CA-210	Acetato de celulosa (bajo flujo)	3 horas	68 %
Hemodiálisis	Fresenius	F-60	Polisulfona (alto flujo)	3,5 horas	72,2 ± 6,4 %
Diálisis peritoneal	2 litros de glucosa al 2,5 % cada 6 horas durante el día, tiempos de permanencia en la noche hasta 10 horas			72 horas	25 %
Hemodiafiltración venovenosa continua	Hospal	-	Hemospal AN 69S	12 horas	~ 67 % 0,72 ± 0,12 ^b
Hemofiltración venovenosa continua	-	Aquamax™ HF 19	Polietersulfona (alto flujo)	24 horas	99 %
Hemodiálisis venovenosa continua	NxStage	-	Polietersulfona (alto flujo)	6-12 horas	28-48 % ^a
	-	-	-	24 horas	65 %

Nota: ^aSaturación del dializado (relación entre la concentración de dializado y la concentración plasmática). ^bCoefficiente de cribado: relaciona la proporción de la concentración del soluto en el ultrafiltrado con la del plasma y es la expresión matemática de la capacidad del soluto para penetrar de manera convectiva la membrana.

Fuente: elaboración propia.

La eliminación de cefepima depende del tipo de terapia utilizada, en pacientes con enfermedad renal con tasa de filtración glomerular ≤ 10 ml/min (anúricos), una sesión de

hemodiálisis de 3 horas con membranas de bajo flujo lograron una eliminación de cefepima del 68 % [15], mientras que la remoción de cefepima mediante hemodiálisis con membranas de alto flujo fue mayor, logrando una remoción de hasta el 78,6 % [16]. En pacientes en diálisis peritoneal ambulatoria, el aclaramiento dialítico de cefepima fue aproximadamente del 9 % del reportado para pacientes en hemodiálisis [17].

Las terapias de reemplazo renal continuas comparadas con hemodiálisis convencional ofrecen ventajas de una eliminación más eficiente de cargas altas de soluto y grandes volúmenes de líquido, una mejor tolerancia en pacientes con inestabilidad hemodinámica, un manejo más preciso de fluidos, además de metabolitos, soporte nutricional y eliminación de citoquinas proinflamatorias [18]. Entre las terapias continuas, la hemodiafiltración venovenosa continua (HDFVVC) parece ser más eficiente para la eliminación de cefepima que la hemofiltración venovenosa continua (HFVVC) [18], sin embargo, un estudio in vitro no mostró diferencias en la permeabilidad de cefepima en dos membranas utilizadas (poliacrilonitrilo y polisulfona) para HFVVC o HDFVVC, por lo tanto, las diferencias en las terapias continuas pueden ser explicadas por las tasas de flujo [19]. En el paciente se utilizó hemodiafiltración venovenosa continua durante 72 horas y se continuó con hemodiálisis por mejoría de estabilidad hemodinámica y sobrecarga hídrica (figura 1), con lo que se logró la recuperación del estado neurológico.

La HDFVVC, al emplear los principios de difusión y convección, puede aumentar la eliminación de cefepima; en un estudio de farmacocinética, se realizaron mediciones sanguíneas de cefepima entre 0,5-1 horas después de la infusión que fue de 53 ± 21 mg/l, la concentración 12 horas después de la terapia con HDVVC fue de $17,7 \pm 8$ mg/l, y en promedio se eliminó el 67 % de la concentración del antibiótico [20]. Así, la HFVVC durante 24 horas logró una disminución del 99 % de los niveles de cefepima (de 284 mg/l a 5,6 mg/l) [21].

Un estudio de farmacocinética de cefepima y hemodiálisis venovenosa continua evaluó su permeabilidad con membranas de alto flujo y se encontró una relación entre la concentración del líquido dializado y la concentración plasmática de 28-48 %, lo cual es menor a lo reportado con otras técnicas continuas y puede ser por las características propias de la membrana o por el menor tiempo de exposición de la sangre por filtrarse con flujos más altos [22]. En el estudio de Sharma *et al.* [23] se utilizó la misma terapia continua en un paciente con neurotoxicidad por cefepima y obtuvieron una reducción del 65 % de los niveles de cefepima en 24 horas (de 1784 mg/l a 632 mg/l).

Conclusiones

Es importante conocer las manifestaciones de la neurotoxicidad por cefepima para realizar un reconocimiento temprano y poder realizar tratamientos oportunos; además, se resalta la utilidad de las diferentes terapias de soporte renal, en especial de las terapias continuas para pacientes con inestabilidad hemodinámica, dado que por sus características permiten una eliminación más eficaz de cefepima.

Implicaciones éticas

Para la realización del presente caso clínico se contó con la aprobación del comité de ética del Hospital Universitario San José de Popayán, Colombia.

Conflictos de interés

Los autores no declaran conflictos de interés.

Financiación

La presente investigación no ha recibido ayudas específicas provenientes de agencias del sector público, sector comercial o entidades sin ánimo de lucro.

Contribución de los autores

Daniel Ricardo Santiago Ausecha: conceptualización, curaduría de datos, escritura (borrador original), metodología, investigación; **Cristian Mauricio García Velásquez:** conceptualización, curaduría de datos, escritura (borrador original), investigación, análisis formal; **David Andrés Ballesteros Castro:** conceptualización, administración del proyecto, adquisición de recursos, escritura (revisión del borrador y revisión/corrección); supervisión, validación, visualización; **Andrea Cristina Mantilla Villareal:** conceptualización, administración del proyecto, adquisición de recursos, escritura (revisión del borrador y revisión/corrección), supervisión, validación.

Agradecimientos

Personal de cuidados intensivos y del área de Nefrología del Hospital Universitario San José de Popayán, en Popayán, Colombia.

Referencias

- [1] Brunton LL, Hilal-Dandan RK, Knollmann BC. Goodman and Gilman the pharmacological basis of therapeutics. Estados Unidos: McGraw-Hill Education; 2018. ↑Ver página 2
- [2] Appa AA, Jain R, Rakita RM, Hakimian S, Pottinger PS. Characterizing Cefepime Neurotoxicity: A Systematic Review. Open Forum Infect Dis. 2017;4(4):1-5. <https://doi.org/10.1093/ofid/ofx170> ↑Ver página 2, 3, 5, 6
- [3] Reddy Gangireddy VG, Mitchell LC, Coleman T. Cefepime neurotoxicity despite renal adjusted dosing. Scand J Infect Dis. 2011;43(10):827-9. <https://doi.org/10.3109/00365548.2011.581308> ↑Ver página 2
- [4] Johnson E, Hannawi Y, Martinez NC, Ritzl EK. Cefepime-Associated SIRPIDs in a patient with normal renal function. Neurohospitalist. 2016;6(5):167-9. <https://doi.org/10.1177/1941874415611180> ↑Ver página 2
- [5] Payne LE, Gagnon DJ, Riker RR, Seder DB, Glisic EK, Morris JG, *et al.* Cefepime-induced neurotoxicity: a systematic review. Crit Care. 2017;21(1):276. <https://doi.org/10.1186/s13054-017-1856-1> ↑Ver página 3, 5, 6
- [6] Garin A, Bavozet F. Myoclonic status epilepticus induced by cefepime overdose requiring haemodialysis. BMJ Case Rep. 2019;12(6):2018-20. <http://dx.doi.org/10.1136/bcr-2018-228108> ↑Ver página 4
- [7] FDA. Maxipime (cefepime hydrochloride) Injection, Powder, For Solution. FDA. https://www.accessdata.fda.gov/drugsatfda_docs/label/2007/050679s028lbl.pdf ↑Ver página 4
- [8] Avedissian SN, Pais G, Joshi MD, Rhodes NJ, Scheetz MH. A Translational Pharmacokinetic Rat Model of Cerebral Spinal Fluid and Plasma Concentrations of Cefepime. mSphere. 2019;4(1):1-11. <https://doi.org/10.1128/mSphere.00595-18> ↑Ver página 4
- [9] WHO [Internet]. Ginebra, Suiza: Holloway K. *et al.*; 2003 [updated 2004; cited 2024]. https://iris.who.int/bitstream/handle/10665/69224/WHO_EDM_PAR_2004.1_spa.pdf?sequence=1 ↑Ver página 5
- [10] Sugimoto M, Uchida I, Mashimo T, Yamazaki S, Hatano K, Ikeda F, *et al.* Evidence for the involvement of GABAA receptor blockade in convulsions induced by cephalosporins. Neuropharmacology. 2003;45(3):304-14. [https://doi.org/10.1016/S0028-3908\(03\)00188-6](https://doi.org/10.1016/S0028-3908(03)00188-6) ↑Ver página 5

- [11] Fernández-Fernández FJ, Ameneiros-Lago E. Cefepime-Induced Encephalopathy: Could Carnitine Deficiency Contribute to Neurotoxicity? *Neurohospitalist*. 2020;10(2):81. <https://doi.org/10.1177/1941874419896710> ↑Ver página 5
- [12] Schlidt K, Kadlec A, Bhandari S, Jha P. Cefepime-induced Neurotoxicity: Five Cases Reported in a Single Institution. *Cureus*. 2018;10(11):1-7. <https://doi.org/10.7759/cureus.3666> ↑Ver página 5
- [13] Boschung-Pasquier L, Atkinson A, Kastner LK, Banholzer S, Haschke M, Buetti N, *et al.* Cefepime neurotoxicity: thresholds and risk factors. A retrospective cohort study. *Clin Microbiol Infect*. 2020;26(3):333-9. <https://doi.org/10.1016/j.cmi.2019.06.028> ↑Ver página 5
- [14] Wong KM, Chan WK, Chan YH, Li CS. Cefepime-related neurotoxicity in a haemodialysis patient. *Nephrol Dial Transplant*. 1999;14(9):2265-6. <https://doi.org/10.1093/ndt/14.9.2265> ↑Ver página 6
- [15] Barbhaiya RH, Knupp CA, Fogue T, Matzke GR, Guay DR, Pittman KA, *et al.* Pharmacokinetics of cefepime in subjects with renal insufficiency. *Clin Pharmacol Ther*. 1990;48(3):268-76. <https://doi.org/10.1038/clpt.1990.149> ↑Ver página 7
- [16] Schmaldienst S, Traunmüller F, Burgmann H, Rosenkranz AR, Thalhammer-Scherrer R, Hörl WH, *et al.* Multiple-dose pharmacokinetics of cefepime in long-term hemodialysis with high-flux membranes. *Eur J Clin Pharmacol*. 2000;56(1):61-4. <https://doi.org/10.1007/s002280050721> ↑Ver página 7
- [17] Barbhaiya RH, Knupp CA, Pfeffer M, Zaccardelli D, Dukes GM, Mattern W, *et al.* Pharmacokinetics of cefepime in patients undergoing continuous ambulatory peritoneal dialysis. *Antimicrob Agents Chemother*. 1992;36(7):1387-91. <https://doi.org/10.1128/AAC.36.7.1387> ↑Ver página 7
- [18] Malone RS, Fish DN, Abraham E, Teitelbaum I. Pharmacokinetics of Cefepime during Continuous Renal Replacement Therapy in Critically Ill Patients. *Antimicrob Agents Chemother*. 2001;45(1):3148-55. <https://doi.org/10.1128/AAC.45.11.3148-3155.2001> ↑Ver página 7
- [19] Isla A, Rodríguez Gascón A, Maynar J, Arzuaga A, Toral D, Pedraz JL. Cefepime and continuous renal replacement therapy (CRRT): in vitro permeability of two CRRT membranes and pharmacokinetics in four critically ill patients. *Clin Ther*. 2005;27(5):599-608. <https://doi.org/10.1016/j.clinthera.2005.05.004> ↑Ver página 7

- [20] Allaouchiche B, Breilh D, Jaumain H, Gaillard B, Renard S, Saux MC. Pharmacokinetics of cefepime during continuous venovenous hemodiafiltration. *Antimicrob Agents Chemother.* 1997;41(11):2424-7. <https://doi.org/10.1128/AAC.41.11.2424> ↑Ver página 7
- [21] Bresson J, Paugam-Burtz C, Josserand J, Bardin C, Mantz J, Pease S. Cefepime overdose with neurotoxicity recovered by high-volume haemofiltration. *J Antimicrob Chemother.* 2008;62(4):849-50. <https://doi.org/10.1093/jac/dkn256> ↑Ver página 7
- [22] Wilson FP, Bachhuber MA, Caroff D, Adler R, Fish D, Berns J. Low cefepime concentrations during high blood and dialysate flow continuous venovenous hemodialysis. *Antimicrob Agents Chemother.* 2012;56(4):2178-80. <https://doi.org/10.1128/AAC.05987-11> ↑Ver página 7
- [23] Sharma S, Puri Vi, Bloom E, Raja R. Cefepime Induced Neurotoxicity: Impact of Early Nephrologic Intervention. *Am J Kidney Dis.* 2016;67(5):A1-118. <https://doi.org/10.1053/j.ajkd.2016.03.328> ↑Ver página 7